# Zur Therapie der coxa vara rhachitica.

Inaugural-Dissertation

zur

Erlangung der Doktorwürde

der

hohen medizinischen Fakultät

der

Friedrich-Alexanders-Universität Erlangen

vorgelegt von

**Michael Röttinger**

aus Eltmann.

Tag der mündlichen Prüfung: 20. Januar 1909

Erlangen.

K. B. Hof- u. Univ.-Buchdruckerei von Junge & Sohn.

1910.

Gedruckt mit Genehmigung der medizinischen Fakultät der Universit
Erlangen.

Referent: Herr Professor Dr. Graser.
Herr Professor Dr. von Kryger.
Dekan: Herr Professor Dr. Heim.

Dem Andenken meiner Eltern.

Digitized by the Internet Archive
in 2026

https://archive.org/details/IA40154019_0106

s ist eine in der medizinischen Wissenschaft des Öfteren be-
obachtete Tatsache, daß manche Gebiete erst spät erschlossen
rden, dann aber sehr rasch eine besondere Bedeutung gewinnen.
ı erinnere nur an die Anti- und Aseptik in der Chirurgie, die
h in einer Zeit erst allgemeine Geltung verschaffen konnte, wo
Operationstechnik schon lange Zeit vollkommen ausgebildet war.
ch die Orthopädie kennt solche Gebiete. Ein klassisches Beispiel
ür bietet das Krankheitsbild der coxa vara. Es hat zwar schon
ser im Jahre 1842 von „morbum coxarium“ gesprochen, ob er
er damit die coxa vara gemeint hat, erscheint recht zweifelhaft.
hr Bedeutung hat ein anatomisches Präparat von Wernher aus
n Jahre 1847, bei dem es sich sicher um die coxa vara handelt.
e Beschreibung dieses Präparates gibt ein treffliches Bild von den
atomischen Verhältnissen der Schenkelhalsverbiegung im Jünglings-
er. Mit dem eigentlichen Krankheitsbild der coxa vara hat sich erst
Italiener Fiorani (1881) beschäftigt, indem er von der längst
kannten angeborenen Hüftgelenkluxation das Bild der coxa vara
utrennen wußte. Leider ist diese Veröffentlichung wieder in
rgessenheit geraten, bis es Ernst Müller gelang durch seine
blikation im Jahre 1888 „Über die Verbiegung des Schenkelhalses
Wachstumsalter“ das allgemeine Interesse für diese Deformität
chzurufen. Durch die umfangreichen Veröffentlichungen von
cher und Hofmeister endlich hat sich die coxa vara die
llung in der Literatur erworben, die ihr nach ihrer klinischen
deutung gebührt.

Das Vorkommen der Deformität ist vorzüglich an zwei Lebens-
chnitte gebunden, dem frühesten Kindesalter und dem Wachs-
ısalter in der Pubertät, weshalb man mit Recht auch zwei Haupt-
ppen unterscheidet, eine coxa vara infantum und eine coxa vara
lescentium.

Nach den Anregungen von Kocher und Hofmeister sind
se beiden Krankheitsbilder nun schon vielfach eingehend studiert
rden und es sind bereits eine beträchtliche Anzahl recht inter-
anter Abhandlungen über die Ätiologie und eingehende Unter-
hungen über die Gelenkmechanik und Umformung der Knochen
olgt. Dagegen sind die therapeutischen Erfolge noch wenig be-
digend. Ganz vereinzelt wird in der Literatur von wirklich

günstigen Resultaten gesprochen. Daher ist es nicht ohne Wert, zwei in der Erlanger Klinik behandelte Fälle von coxa vara rhachitica, bei denen die Therapie erfolgreich war, eingehend zu besprechen.

Es handelt sich in beiden Fällen um Knaben im gleichen Alter von 5 Jahren, die Schenkelhalsverbiegung ist da wie dort eine doppelseitige, bei dem einen in geringerem, bei dem anderen in höherem Grade vorhanden.

## Krankengeschichte.

### Fall I.

Dittrich, Johann, ein mäßig gut ernährter Junge mit deutlichen Zeichen von überstandener Rhachitis: deutlich fühlbare Nähte des Schädeldaches, sog. „Kreuzkopf", rhachitischer Rosenkranz, Zwiewuchs und vor allem Verbiegungen der langen Röhrenknochen, die besonders an den unteren Extremitäten auffallen, sodaß beide Oberschenkelknochen im oberen Drittel einen starken nach vorne und außen konvexen Bogen bilden. Ebenso erscheint die Tibia besonders rechts nach vorne und außen konvex ausgebogen und springt dadurch scharfkantig hervor. Der Unterschenkel setzt sich beiderseits an den Oberschenkel nicht geradlinig an, sondern bildet im Kniegelenk mit der verlängerten Achse des Oberschenkels einen Winkel im Sinne der Abduktion, die bekannte genu valgum-Stellung. Bei horizontaler Lage kommen beide Beine stark nach außen rotiert zu liegen, sodaß der äußere Rand der Patella die horizontale Unterlage beinahe berührt.

Die Untersuchung der Hüfte ergibt:

Deutliches Hervorspringen der Trochanterengegend beiderseits, Abmagerung der Gesäßmuskulatur, Trochanterenhochstand 2 cm über der Roser-Nelaton'schen Linie rechts wie links. Bryantsches Dreieck ist nicht gleichschenkelig, sondern die vertikale Kathete ist um 3 cm kürzer als die horizontale. Bewegungen in der Hüfte sind bei geringer Schmerzäußerung möglich. Eingeschränkt ist die Abduktion, sodaß die Spreizung der Beine nicht bis zum rechten Winkel gelingt. Die Beteiligung an dieser Einschränkung trifft beide Hüftgelenke gleichmäßig, denn es tritt keine Beckensenkung nach irgendeiner Seite dabei ein. Die Innenrotation ist beiderseits merklich eingeschränkt, dagegen läßt sich die Außenrotation übertrieben ausführen. Ferner ist eine extreme Beugung beider Oberschenkel im Hüftgelenk am Rumpfe vorbei ausführbar. Irgend ein mechanischer Widerstand oder ein Knarren ist bei Ausführung all dieser Bewegungen nicht zu konstatieren. Die Stellung beim Sitzen entspricht ganz der Schilderung wie sie Schede gibt, mit untergeschlagenen Beinen, sog. „Türkensitz". Die aufrechte Haltung ist unsicher, der Rumpf hat die Neigung vorne überzufallen, die Beine sind stark nach außen rotiert, es wird immer ein Fuß im rechten Winkel vor den anderen gesetzt. Der Gang selbst bietet den typisch watschelnden Gang bei doppelseitiger angeborener Hüftgelenkluxation, nur fällt der Knabe nicht einfach von der einen Hüfte in die andere, sondern wiegt sich mehr in der Hüfte. Läßt man den Knaben auf einem Beine stehen, so senkt sich das Becken auf der freien nicht unterstützten Seite, wir haben das Tendelburgsche Symptom vor uns.

### Fall II.

Bezold, Anton, gut ernährter, im Längenwachstum jedoch zurückgebliebener Junge, mit ausgesprochenem Kartoffelbauch, übergroßem Kopf von quadratischer Form. Zahnbildung fehlt, nur links ist der erste Molar des Oberkiefers vorhanden. Rhachitischer Rosenkranz. Starke Auftreibung an den Gelenkgegenden mit deutlichem Zwiewuchs. Arme und Beine sind wie Türkensäbel gekrümmt. Auch hier

fällt die Hauptverkrümmung des Oberschenkels in das proximale Drittel, ist aber nicht so hochgradig wie im ersten Fall. Auch hier können wir das deutliche Hervortreten der Trochanterengegend, die Abmagerung der Gesäßmuskulatur beobachten. Die Trochanteren stehen beiderseits 2 cm über der Roser-Nelatonschen Linie. Die Beweglichkeit ist mehr eingeschränkt in bezug auf die Innenrotation, die Beine sind stärker nach außen rotiert wie im Falle I und befinden sich in einer leichten Hüftbeugestellung.

Auffallend ist auch das psychische Verhalten des Knaben, die Teilnahmslosigkeit bei der Untersuchung, der stumpfe Gesichtsausdruck, offenbar Zeichen von mangelnder geistigen Entwicklung.

Von diesen beiden Fällen wurden nun drei Röntgenbilder angefertigt, eines vom Fall Dittrich, der am 22. Mai 08 in Behandlung kam und zwei von Bezold, vor der Operation am 3. Mai 08 und kurz nach der Operation am 30. Mai 08 nach Abnahme des Gipsverbandes.

Der Forderung Lauensteins, den Femurkopf auch bei rechtwinkelig gebeugtem und etwas abducientem Oberschenkel aufzunehmen, konnte in beiden Fällen nicht entsprochen werden, dagegen wurde die Vorschrift Grasheys, die Beine genau parallel in gleichmäßiger mittlerer Außenrotation zu fixieren, genau befolgt, um eine zu starke Verzeichnung des proximalen Femurendes auf dem Röntgenbilde zu vermeiden.

## Röntgenbild zu Fall I*).

Das Röntgenbild läßt am Becken selbst deutliche rhachitische Veränderungen erkennen. Der Beckeneingang zeigt nicht die ovale Form, sondern ist herzförmig, wie es so sehr stark bei osteomalacischen Becken zu sehen ist. Dies kommt daher, daß die Gegend der Pfanne sich beiderseits der Mittellinie mehr als normal genähert hat. Die Gelenkpfanne ist gut ausgebildet, der Gelenkkopf steht in der Pfanne, die Artikulationsflächen sind ohne Befund. Die Epiphysenlinie verläuft von oben außen nach unten innen. Helbingscher Epiphysenwinkel beträgt etwa 50° beiderseits. Der Schenkelhalsschaftwinkel ist rechts 120° links 115°. Der Gelenkkopf bildet nicht eine gerade Verlängerung des Halses, sondern ist schief aufgesetzt, so daß ein stumpfer nach obeu außen offener Winkel entsteht, die sog. Valguskrümmung des Kopfes zum Halse, also gerade das Gegenteil von der bekannten Subluxation. Der Hals ist normal lang, zeigt aber an der Seite, wo er dem unteren Schambeinaste am nächsten kommt, einen schnabelartigen Vorsprung, der die Peripherie des Kopfes überragt, den sog. „Schenkelhalsschnabel".

Die Trochanterengegend bietet nichts besonderes, dagegen ist der Schaft in einen stark nach außen konvexen Bogen verkrümmt,

*) Siehe beiliegende Röntgenbildnisse.

## Röntgenbild zu Fall IIa.

Das Röntgenbild läßt ebenfalls die Beckenveränderungen wie im Fall I erkennen, auch hier ist die Gelenkpfannengegend beiderseits von außen gegen die Mittellinie eingedrückt. Der Gelenkkopf steht in der Pfanne, füllt dieselbe ganz aus, die Gelenkflächen sind in Ordnung. Epiphysenlinie zwischen Kopf und Hals verläuft von oben außen nach unten innen. Helbingscher Epiphysenwinkel links 60°, rechts 65°. Es springt auf den ersten Blick sofort in die Augen, daß der Schenkelhals mit dem Schaft einen kleineren Winkel als normal bildet, er beträgt sonst nach Gegenbaur 120—130°, nach Mikulicz 116—138°, hier nicht vielmehr als einen Rechten. Demzufolge steht der oberste Rand des Kopfes auch fast in gleicher Höhe mit der Spitze des Trochanter maior. Daß dies rechts noch deutlicher ausgeprägt ist wie links, mag darin seinen Grund haben, daß durch die mehr abduciale Stellung, in der das rechte Bein bei der Aufnahme gelegen ist, der Trochanter schon deshalb höher hinaufgerückt erscheint. Der Schenkelhals ist auffallend kurz und sitzt mit breiter Basis dem Schafte auf, während er sich gegen den Schenkelkopf zu verjüngt und nach unten innen ebenfalls in den schnabelartigen Knochenvorsprung, der sich hier sogar hakenförmig umbiegt und die Kopfbasis sehr stark überragt, endet. Die Verbiegung des Schaftes ist hier nur geringfügiger Natur, im Gegensatz zu der hochgradigen Verbiegung in Fall I.

Die Diagnose, die in beiden Fällen zu stellen ist, ergibt sich ohne weiteres aus dem erhobenen Befund und besonders aus den Röntgenbildern.

Auf den ersten Blick ließe sich wohl an doppelseitige kongenitale Hüftluxation denken:

„Der wackelnde Gang, die durch Lendenlordose charakterisierte Haltung, der Hochstand über der Roser-Nelatonschen Linie, das Trendelburgsche Phänomen, alles erinnert sehr“, wie Franke ausführt, „an die kongenitale Hüftluxation. Kein Wunder, da ja bei beiden Leiden infolge des Hinaufrückens der Trochanteren die Wirkung der pelvi-trochanteren Muskulatur in schwerster Weise verändert ist.“

Und tatsächlich fand Lorenz bei einem Kinde, das er wegen coxa vara operierte, zu seinem Erstaunen eine angeborene Luxation vor.

Wenn auch in vereinzelten Fällen die Unterscheidung der beiden Krankheitsbilder auf Schwierigkeiten stoßen mag, so ist im Vorliegenden durch die so stark ausgesprochene Außenrotation in Streckstellung, vor allem aber durch die Röntgenbilder, die Diagnose coxa vara gesichert.

Auch die Möglichkeit einer Kombination von coxa vara auf der einen und kongenitaler Hüftluxation auf der anderen Seite, wie Alsberg einen Fall beschreibt, scheidet aus denselben Gründen aus.

Eine beachtenswertere Streitfrage wäre es, ob es sich denn in vorliegenden Fällen überhaupt um eine Verbiegung des proximalen Femurendes handelt. Warnt doch schon Alsberg eindringlich davor, nur auf gewisse Bewegungsstörungen im Hüftgelenk hin gleich mit der Diagnose coxa vara bei der Hand zu sein und Kredels Ausführungen sind sehr treffend:

„In der Tat findet man bei den meisten rhachitischen Säuglingen Beschränkung der Innenrotation, vermehrte Außenrotation, oft beträchtlichen Hochstand des Trochanters und im Gegensatz zur typischen coxa vara oft vermehrte Abduktionsfähigkeit namentlich bei flektiertem Hüftgelenk. Bei vielen dieser Kinder lassen sich die Beine derart spreizen, daß bei Rückenlage und rechtwinkelig flektiertem Hüftgelenk beide Kniee die horizontale Unterlage mit ihrer Außenseite bequem berühren. Übrigens variiert dieser Befund in Einzelheiten sehr; je mehr Hüftgelenke kleiner Kinder man untersucht, desto zweifelhafter wird man, was eigentlich als normal bezeichnet werden soll".

Zu einem ganz negativen Resultat kommt Kirmisson, der bei Durchsicht eines reichen Materials niemals eine rhachitische Schenkelhalsverbiegung vorgefunden haben will.

Demgegenüber müssen die anatomischen Präparate von Lauenstein, Albert und Joachimsthal, bei denen es sich unbestritten um rhachitische Verbiegung des Schenkelhalses handelt, ins Feld geführt werden. Jedenfalls aber fordert die Beobachtung Helbings, der unter 21 Fällen nur 3 mit exquisiter coxa vara rhachitica fand, zur genauen Nachprüfung unserer beiden Fälle auf.

Aus dem klinischen Bilde ist die Frage nicht zu lösen. Denn Trochanterhochstand um 2 cm beweist gar nichts, da bei Kindern häufig ein Höherstehen des Trochanters beobachtet wird, ohne daß coxa vara vorliegt.

Nelaton hat diese Beobachtung zuerst gemacht und führt dies darauf zurück, daß die Kinder, um beim Gehen und Stehen eine breitere Basis zu gewinnen, die Beine in habitueller Abduktionsstellung hielten, wodurch ein Tiefertreten des Kopfes und ein Höherrücken des Trochanters eintreten soll.

Auch die anderen Symptome wie Außenrotation, watschelnder Gang können dann vorhanden sein, wenn eine Verbiegung und Achsendrehung des Schaftes dicht unter den Trochanteren stattgefunden, wenn es sich um die sog. coxa vara falsa handelt.

Allein entscheidend ist hier das Röntgenbild. Und in der Tat zeigt es sich, daß das Bild von Fall I an Kopf und Hals keine wesentlichen Veränderungen erkennen läßt, daß der Hals zum Schaft

einen stumpfen Winkel bildet, sondern daß die Hauptverbiegung tatsächlich im Schaft, dicht unter den Trochanteren zu suchen ist, daß wir es also mit dem von Kirmisson zuerst beschriebenen Krankheitsbild der coxa vara falsa zu tun haben. Kirmisson hat auch überzeugend dargestellt, daß eine solche Verbiegung der Diaphyse im Sinne der Adduktion dicht unterhalb der Trochanteren, klinisch als wirkliche coxa vara imponieren kann.

Anders liegen die Verhältnisse in Fall II. Der kurze Hals, der breit mit seiner Basis dem Schafte aufsitzt, steht fast in einem rechten Winkel zum Schaft. Die Diaphyse selbst zeigt kaum eine Verbiegung. Hier haben wir eine echte coxa vara vor uns.

Das Röntgenbild ermöglicht noch weiter eine genaue Abgrenzung gegen die kongenitale coxa vara.

Die Anamnese läßt uns hier vollkommen im Stich. Und auch dann, wenn wir zuverlässige Angaben über die Verhältnisse gleich nach der Geburt, über den Beginn und den Verlauf der Krankheit hätten, so wären diese Angaben doch nur mit einer gewissen Reserve aufzunehmen.

Man hat lange das Bestehen einer coxa vara congenita überhaupt bestritten und selbst die Veröffentlichungen von Kredel konnten nicht allgemein überzeugend wirken.

Hoffas bleibendes Verdienst ist es, das Bild der kongenitalen coxa vara als ein typisches Krankheitsbild gegen die coxa vara rhachitica abgegrenzt zu haben.

Wenn es in unseren Fällen von vorneherein wahrscheinlich ist, daß bei der hochgradigen rhachitischen Verbiegung der Extremitäten auch die Veränderung an der Hüfte auf dieselbe Ursache zurückzuführen sein wird, so läßt das Röntgenbild, auf dem sehr deutlich die für die coxa vara rhachitica so typische valgus-Stellung des Kopfes zum Schafte, mit dem Verlauf der Epiphysenlinie von außen oben nach unten innen, und nicht wie bei der coxa vara congenita mehr vertikal, endlich die Verkrümmung an der Diaphyse, keine andere Deutung als coxa vara rhachitica zu. Die Stelle der Hauptverbiegung ist im ersten Falle das proximale Schaftende, es ist also eine coxa vara rhachitica falsa, im zweiten Falle ist sie am Übergang von Hals und Schaft, so, daß der Schaft zum Halse in einer Varus-Stellung sich befindet, wir haben also eine echte coxa vara rhachitica vor uns.

Man hat es vielfach versucht, den Grad der Verbiegung meßbar darzustellen. Aber alle Versuche, wie der Mikuliczsche Schenkelhalsneigungswinkel, der Alsbergsche Richtungswinkel, die Albertsche Senkrechte, der Helbingsche Epiphysenwinkel geben doch keine absoluten Werte wieder, das Röntgenbild allein läßt den Sitz und Grad der Verbiegung deutlich erkennen.

Mit der Ätiologie der coxa vara hat sich vor allem Kocher eingehend beschäftigt und erklärt das Zustandekommen der Schenkelhalsverbiegung aus dem Mißverhältnis zwischen Inanspruchnahme und Festigkeit im proximalen Femurende. Die erhöhte statische Belastung sei besonders bei Käsern, die mit stark nach außen rotierten Beinen schwere Milchtöpfe tragen müßten, gegeben, der Grund einer geringeren Tragfähigkeit des Schenkelhalses sei in einer Erkrankung, die er als juvenile Osteomalacie auffaßt, zu suchen.

Ganz ähnlich sind die Verhältnisse bei der rhachitischen coxa vara gelagert, nur daß wir der Streitfrage, ob eine juvenile Osteomalacie (Kocher) oder eine Spätrhachitis (Müller) für die abnorme Weichheit des Schenkelhalses verantwortlich zu machen sei, enthoben sind.

In unserem Falle ist, wie die oben gemachten Ausführungen zeigen, unzweifelhaft Rhachitis als ätiologisches Moment anzusprechen.

Die Frage, warum nun in einzelnen Fällen sich die rhachitischen Prozesse vorzugsweise im Schenkelhals abspielen, während nach den Untersuchungen von Kirmisson und Charpentier oft bei kolossalen Verbiegungen des übrigen Skeletts der Schenkelhals ganz frei bleibt, läßt sich schwer beantworten. Jedenfalls kommen wegen der geringen Zugänglichkeit des Hüftgelenkes und den geringen Symptomen der leichteren Fälle, nur schwere rhachitische Veränderungen des proximalen Femurendes zur Beobachtung.

Der Sitz der Erkrankung ist in solchen Fällen, genau wie bei Fall II, ein ganz gesetzmäßiger.

Hofmeister läßt zwei Prädilektionsstellen für die Schenkelhalsverbiegung gelten:

„Der Ansatz des Schenkelhalses an die Diaphyse, weil dort die Biegungsbeanspruchung am größten ist, die Epiphysenlinie, weil dort eine besondere Nachgiebigkeit vorliegt."

Eine dritte Stelle liegt nach Bähr da, wo der Schenkelhals am schwächsten, dicht unter der Kopfkappe.

Die Epiphysenlinie wie die Stelle dicht unter der Kopfkappe, die ja räumlich nicht weit voneinanderliegen, bilden den Sitz der Durchbiegung bei der statischen coxa vara und Kocher bezeichnet mit aller Bestimmtheit die subkaptale Epiphysenlinie als die Stelle der Verbiegung.

Bei der rhachitischen coxa vara dagegen, wo durch das Ausbleiben einer genügenden Verknöcherung das proximale Femurende im ganzen biegsamer ist, tritt eine Verstärkung der schon vorhandenen physiologischen Krümmung ganz den Gesetzen der Mechanik folgend, ein. Fassen wir das proximale Femurende als Kranen auf, so muß, wenn die Kraft, d. i. das Körpergewicht, am Femurkopfe angreift, die größte Beanspruchung auf Zug und Druck an der Übergangsstelle zwischen Hals und Schaft stattfinden, da es ja ganz auf die Länge

des Hebelarmes ankommt. Die größere Beanspruchung findet naturgemäß dann statt, wenn der Schenkelhals im rechten Winkel steht, weil hier die Komponente, die bei schiefer Stellung in der Richtung des Schenkelhalses, bei einem Neigungswinkel über 90° als Druck, bei einem unter 90° als Zug wirkt, fortfällt. Diese theoretischen Erwägungen stimmen auch vollständig mit der von Hofmeister beobachteten Tatsache überein, daß die Verbiegung an der Stelle der größten Beanspruchung, also am Übergang von Hals und Schaft stattfindet und daß ferner „die Erkrankung, wenn sie einmal begonnen hat, sich selbst die physikalischen Bedingungen für die weitere Verbiegung immer günstiger gestaltet."

Sehr überzeugend leitet Manz das Zustandekommen der Verbiegung des Halses nach unten und hinten aus der Art der Krafteinwirkung ab. Wirkt die Kraft [Körpergewicht] vertikal, so kommt eine Verbiegung nach unten, wirkt sie horizontal, eine solche nach hinten zustande. Beim Bücken wie beim Knien greift die Kraft in einer mehr schrägen Stellung an, es wirken also beide Komponenten mit. „Auf die Haltung des Rumpfes bei diesen beiden Positionen kommt es natürlich nicht an, die Stellung des Oberschenkels zum Horizont, zur Vertikalen — das ist das Maßgebende".

Für die statische Schenkelhalsverbiegung sind diese mechanischen Verhältnisse ohne weiteres einleuchtend. Können aber für kleine Kinder, die die aufrechte Stellung nur selten einnehmen und fast ständig im Bett liegen oder herumgetragen werden, ähnliche Verhältnisse maßgebend sein?

Schede und Kredel haben zuerst auf diese Verhältnisse aufmerksam gemacht. So führt Schede in der Diskussion über den Vortrag von Hofmeister auf dem XXIII. Kongreß der deutschen Gesellschaft für Chirurgie aus:

„Die Kinder liegen im Bette wie die dekapitierten Frösche, mit ganz nach außen rotierten Beinen. Alle diese Kinder oder ein sehr großer Teil derselben sind nicht imstande, die Beine nach innen zu rotieren oder die Patella nur so zu stellen, daß sie nach vorne liegt, sondern sie behalten immer eine gewisse Rotation nach außen. Wenn sie sich setzen, setzen sie sich wie die Türken, mit übergeschlagenen Beinen".

Gerade diese extreme Außenrotation bei gestreckten Beinen und das Unvermögen aus dieser Stellung herauszukommen, ist dafür verantwortlich zu machen, daß die ganze Schwere des Beines ständig auf dem Schenkelhals lastet.

Noch ungünstiger gestalten sich die mechanischen Verhältnisse, wenn die Beine angezogen und abduciert sind, die Stellung, welche Albert als eigentliche Mittelstellung des Hüftgelenkes bezeichnet, weil dann die Schwere des Beines zugleich mit der auf den Knien lastenden Bettdecke auf das proximale Femurende wirkt. Eine

nicht geringe Rolle spielt dabei der Umstand, daß die ohnehin atrophische Beckenmuskulatur im Schlafe nun ganz erschlafft ist und vor allem die Bandapparate in dieser Mittelstellung vollkommen entspannt sind und deshalb nicht den mindesten Halt abgeben können.

Ich lasse hier ebenfalls die einschlägigen Ausführungen von Manz wörtlich folgen:

„Suchen wir am anatomischen Präparat, das wir zunächst in Streckstellung gebracht haben, die uns bekannten starken Bänder auf, so finden wir sie alle drei in beträchtlicher Spannung. Spiralig den Schenkelhals umschlingend, legen sie sich ihm fest an, drücken sie gleichsam die Gelenkflächen fest aufeinander. Nun bringen wir das Gelenk in steigende Grade von Beugung: mehr und mehr löst sich die Windung, löst sich die Spannung der Ligamente . . .“

und weiter:

„das Maximum der Lockerung ist erreicht, wenn Femur und Becken etwa im rechten Winkel zueinander stehen. Blickt man bei dieser Stellung von unten auf das Hüftgelenk, so sieht man die vom Sitzbein und Schambeim zum Femur verlaufenden Ligamente parallel gestellt und zwischen ihnen eine breite Fläche „dünner Kapsel“, welcher der Schenkelhals aufliegt.“

Durch ein recht sinnreiches Experiment hat uns Bornet darauf aufmerksam gemacht, wie durch Einspritzung in den Gelenkraum am Kadaver ein Aufwickeln der Spiraltouren, die die Kapselligamente am Hüftgelenk bilden und dadurch Beugung und Abduktion des Oberschenkels, erfolgt.

Ein nicht zu unterschätzendes Moment bei der Ätiologie der coxa vara endlich bildet das Trauma.

Sprengel betont ausdrücklich, daß nicht allein das statische Moment, sondern auch das traumatische bei der coxa vara adulescentium in Frage komme. Auch eine ganz geringfügige Verletzung, die anfangs, wie es ihm selbst erging, ganz unbeachtet geblieben ist, gewinnt bei genauer Nachprüfung erhöhte Bedeutung. Praktisches Interesse hat diese Tatsache seit Einführung des Unfallgesetzes erhalten.

Daß natürlich auch im Kindesalter ein verunglückter Gehversuch oder Fehltritt des Kindes zur Kontinuitätstrennung im Gebiet des Schenkelhalses führen kann, ist ohne weiteres klar.

Schlesinger hat unter 6 Fällen von coxa vara rhachitica bei 2 eine Fraktur und Infraktion im Schenkelhals beobachtet. Dieser Prozentsatz ist allerdings sehr hoch. Wenn man aber bedenkt, daß äußere Gewalteinwirkung bei vollkommen gesundem Skelettsystem eine Epiphysenlösung zustande bringen kann, so nimmt es einem nicht Wunder, wenn der durch rhachitische Prozesse veränderte

Schenkelhals einer plötzlichen Überlastung nicht standhalten kann.

Daß aber auch eine nur geringfügige Gewalteinwirkung, eventuell nur wiederholte ruckweise Bewegungen des Beines bei dem Zustandekommen einer coxa vara im Kindesalter eine große Rolle spielen, hat von Kryger in seiner Abhandlung „Zur Ätiologie der coxa vara“ betont.

So bedeutungsvoll auch die Ermittlung dieser ursächlichen Momente bei dem Zustandekommen der Schenkelhalsverbiegung sein mag, so haben sich bisher daraus für die Behandlung wertvolle Tatsachen nur in geringer Anzahl ergeben. Am ehesten kann man noch Anhaltspunkte für die Prophylaxe der Krankheit im Kindesalter entnehmen.

Die Verhaltungsmaßregeln, die der Arzt den Eltern geben kann, um der Krankheit vorzubeugen, gipfeln alle darin, die rhachitischen Kinder, die vorzugsweise ans Bett gebunden sind, anzuhalten, daß sie vor allem nicht die so schädlich erkannte Rückenlage mit auswärtsrotierten Beinen, längere Zeit hindurch einnehmen. Die Kinder müssen häufig ihre Lage ändern, die Decken müssen leicht sein. Im Vordergrund steht natürlich vor allem die diätetische Behandlung.

Praktisch ungleich wichtiger als die Prophylaxe ist die Therapie der rhachitischen Schenkelhalsverbiegung.

Die Art des einzuschlagenden Heilverfahrens richtet sich nach dem Stadium, in dem sich die Deformität befindet und nach dem Grade der Veränderung, sie kann ein konservatives oder ein radikales sein.

Im Stadium der werdenden Deformität sind wir in der glücklichen Lage kausal zu wirken und es wird uns gelingen, ein weiteres Fortschreiten des Prozesses hintanzuhalten.

Mit Bettruhe allein trotz gleichzeitiger geeigneter Ernährung und Verabreichung von Phosphor-Leberthran läßt sich nur ein geringer Erfolg erhoffen, da ja gerade die Rückenlage mit nach außenrotierten Beinen, wie wir gesehen haben, so ungünstig wirkt; auch geeignete Lagerung der Beine auf Kissen, wodurch die Außenrotation vermieden werden soll, verspricht wenig Erfolg. Hier muß ein Extensionsverband mit gleichzeitiger Innenrotation der Beine in seine Rechte treten. Auch die Heußnerschen Spiralfedern tun hier gute Dienste.

Sehr bald verschwinden dann die Schmerzen, die Außenrotation ist vermieden und es können so bei vollständiger Entlastung des Schenkelhalses, Heilungsvorgänge, wie sie auch sonst bei Ruhigstellung der Extremitäten so häufig beobachtet werden, eher einsetzen, als wenn durch unzweckmäßige Stellung und häufige Bewegung eine fortwährende Schädigung der erkrankten Stelle statthat.

Ganz ähnlich wie bei der werdenden Deformität, die ohne dies wegen der Schwierigkeit der Frühdiagnosenstellung und den sich erst allmählich steigernden Beschwerden relativ selten im Anfangsstadium in Behandlung kommt, gestalten sich die Erfolge des Extensionsverfahrens bei der ausgebildeten Verbiegung.

Ja, Fabricante und Bayer wollen durch länger durchgeführte Extension eine bereits bestehende Verkürzung des Beines verringert oder beseitigt haben.

Demgegenüber ist es wahrscheinlich, daß auch durch lang anhaltenden Zug der Schenkelhals in seinem Winkel zum Schaft wohl kaum zu beeinflussen ist, wie dies auch der Fall von v. Kryger zeigt, sondern daß, wenn wirklich eine Verlängerung eingetreten ist, dies wohl auf eine Lockerung des Muskelbandapparates oder auf einen von selbst einsetzenden Ausheilungsvorgang am proximalen Femurende zurückzuführen ist.

So zeigt es sich denn auch in dem mit Extensionsverfahren behandelten Falle I, daß wohl die subjektiven Beschwerden gehoben und das Gehvermögen gebessert worden ist, an der Verbiegung im oberen Femurende hat dagegen das Extensionsverfahren nichts ändern können, es hat sich eben hier nicht mehr um eine werdende Deformität, sondern um eine voll ausgebildete gehandelt.

Großes Gewicht ist nach Abnahme des Extensionsverbands auf die physikalische Nachbehandlung zu legen.

Hat doch Brauer durch Veröffentlichung seines Falls gezeigt, daß der Schwund der pelvi-trochanteren Muskulatur oft den Beginn der Erkrankung charakterisiert, und eine nicht zu unterschätzende Rolle bei der coxa vara spielt, und alle Autoren, die sich eingehend mit der Schenkelhalsverbiegung beschäftigt haben, heben hervor, daß der veränderte Angriffspunkt und die Atrophie der Gesäßmuskulatur für ein gut Teil der Bewegungsbehinderung verantwortlich zu machen ist. Dem Mißstand, daß durch das Höherrücken der Trochanteren für die Wirkung der pelvitrochanteren Muskulatur ungünstige Bedingungen geschaffen werden, läßt sich auf konservativem Wege nicht gut beikommen, dagegen läßt sich der Muskelatrophie durch ausdauernde Massage und sachgemäße Anwendung des elektrischen Stromes erfolgreich entgegenarbeiten. Ist nur die Muskulatur genügend gekräftigt, so wird die falsche Stellung, ganz wie bei der angeborenen Hüftgelenkluxation, durch Übung und Gewöhnung leicht überwunden.

Der Enderfolg bei unserem Falle I ist zwar kein idealer. Der Junge hat immer noch, nach dem von der Mutter nach Jahresfrist eingegangenen Bericht, den watschelnden Gang und ermüdet, wenn er einmal im Zimmer herumgegangen ist, es ist jedoch das sicher erreicht, daß der Junge jetzt allein ohne fremde Hilfe geht, den Anstoß zur Besserung hat zweifellos das Extensionsverfahren ge-

geben. Jetzt müssen die Jahre das Nötige dazu beitragen, das Gehen so zu ermöglichen, daß der Junge im späteren Leben in einem geeigneten Berufe Beschäftigung finden kann.

Aber nicht alle Fälle lassen sich mit konservativen Maßnahmen so günstig beeinflussen. Bei einer Reihe von Hüfterkrankungen, die vorzugsweise der kongenitalen oder statischen coxa vara angehören, ist die Verkrümmung am proximalen Femurende und die daraus resultierende Bewegungseinschränkung so stark, daß nur eine operative Behandlung Aussicht auf Erfolg verspricht.

Ein ganzes Heer von Operationsmethoden ist vorgeschlagen worden, ein sicherer Beweis, daß eben keine so recht befriedigende Endresultate ergab.

Als Überleitung zu den Eingriffen am proximalen Femurende selbst, ist die von Vulpius vorgeschlagene subkutane Tenotomie der Adduktoren, aufzufassen, die bei Fällen, wo die Abduktionsbehinderung vorzugsweise durch eine Kontraktur der Adduktoren verursacht ist, von idealem Erfolg sein soll und bei solchen Fällen schon wegen der Geringfügigkeit des Eingriffes stets versucht werden muß. Auch Zehnder weis hier von guten Erfolgen zu berichten.

Wir kommen nun zu den Operationen am proximalen Femurende selbst.

Die radikalste Methode aller dieser blutigen Knochenoperationen ist wohl die Resektion. Sie wurde zuerst von Müller, allerdings unbewußt nur aus Analogie bei coxitis ausgeführt, später aber von Kocher bei sehr schweren Fällen prinzipiell vorgenommen. Dieses Verfahren muß als verlassen betrachtet werden, denn es wird heutzutag niemand, wo uns viel bessere und harmlosere Eingriffe zur Verfügung stehen, auch bei hochgradigen Fällen, ein vollkommen normales Gelenk opfern.

Viel sinngemäßer ist es, die Deformität an ihrem Sitz selbst anzugreifen. Und da war es wieder der Italiener Fiorani, der als erster die Osteotomie des Schenkelhalses vornahm. Gelenkeröffnungen sind bei diesem Verfahren oft nicht zu vermeiden gewesen.

Später nahm Kraske diesen Gedanken wieder auf, nahm aber extraartikulär eine keilförmige Osteotomie*) am Schenkelhals vor, so, daß die Keilbasis nach vorne und oben schaute. Er erreichte dadurch zweifellos auch einen gewissen Ausgleich der Außenrotation. Dagegen betont Büdinger mit Recht, daß das Fortnehmen eines Keiles aus dem Schenkelhalse den ohnedies schon zu kleinen Schenkelhals noch mehr verkürze und dadurch Bedingungen für erneute Bewegungsbehinderung schaffe. Er schlägt deshalb eine lineäre Osteotomie vor. Wenn auch beide Methoden extraartikulär ausgeführt werden, so sind Gelenkeröffnungen namentlich an der

*) Siehe beigegebene schematische Darstellung der einzelnen Operationsmethoden am proximalen Femurende bei coxa vara (nach Helbing).

interen Wand sattsam vorgekommen, Hofmeister hat daher die Osteotomia intertrochanterica und Codivilla sogar eine Charnier-steotomie im trochanteren Gebiet vorgeschlagen. Gerade die letzt-genannte Methode ist technisch so schwierig und nicht ohne große Weichteilverletzung ausführbar, daß sie einen recht schweren Ein-griff darstellt.

Hoffa hat deshalb die schon früher von Hofmeister für eine Osteotomia subtrochanterica angegebene Stelle zu seiner Osteotomia ubtrochanterica obliqua gewählt. Die lineäre Kontinuitätstrennung eht von dem Knie, das Hals und Schaft miteinander bilden, von ben innen schräg nach unten außen, ist technisch leicht ausführ-ar und gestattet dadurch, daß die Diaphyse durch Zug an dem roximalen Knochenstück vorbeigeleitet werden kann, einen gewissen .usgleich der Verkürzung, den man vor allem bei einseitiger Er-rankung gerne erreichen will. In manchen Fällen erscheint es ngezeigt, diese Methode mit der oben angeführten Tenotomie nach ulpius zu kombinieren.

Für die Fälle, wo es auf eine geringe Verkürzung, also be-onders bei doppelseitiger Erkrankung, nicht ankommt, befürwortet Hoffa die subtrochantere Keilosteotomie.

In unserem II. Falle wurde nun folgendes Operationsverfahren eübt:

In Narkose Längsschnitt auf der Außenseite, kurz unterhalb es Trochanters beginnend etwa 10 cm lang bis auf den Knochen. as Periost wird ebenfalls der Länge nach durchtrennt, abgehebelt nd der Knochen in schräger Richtung von unten innen nach oben ußen durchmeiselt. Unterschenkel und unterer Teil des Ober-henkels werden stark abduziert und nach innen rotiert. Diese peration wird in einer Sitzung an beiden Beinen vorgenommen nd zugleich ein Gipsverband angelegt, der beiderseits von den ehen beginnt und das ganze Becken einschließt bei möglichst tarker Abduktion dabei.

Da keinerlei Störung im Wundverlauf eintritt, bleibt der Ver-und 6 Wochen liegen. Darauf sind die Knochenwunden voll-ommen fest verheilt, ebenso die äußere Wunde glatt geschlossen. s werden noch weitere 14 Tage Massage und Bäder angewandt nd das Kind veranlaßt, im Bett die Beine zu bewegen. Dann be-nnen die Gehversuche, die anfangs bei der mangelnden Intelligenz roße Schwierigkeiten bereiten, später aber doch in überraschender eise Fortschritte machen, zumal da das Kind eine gewisse Freude n dem Gehen zeigt und auch unverkennbar geistig regbarer wird. ei der Entlassung etwa 12 Wochen nach der Operation ist der eine im Stande von einer Hand der Wärterin geleitet, durch ehrere Krankenzimmer ohne Aufenthalt zu gehen. Knie und Fuß nd jetzt nahezu in der gewöhnten Stellung nach vorne gerichtet.

Der Oberschenkel zeigt an der Operationsstelle äußerlich schon eine ziemliche Verdickung und dann auch entsprechend diese an dem Knochen.

Der Befund am Trochanter und am Hüftgelenk ist ziemlich unverändert.

**Röntgenbild zu Fall IIb.**

Das Röntgenbild nach der Operation läßt die etwas stärkere Abduktion des oberen Femurendes, unterhalb des Trochanters die mit erheblicher Verschiebung der Knochenteile und reichlichem Kallus geheilte Osteotomiewunde gut erkennen. Auf der rechten Seite ist die winkelige Knickung nicht so stark. Auf der linken Seite dagegen bilden Trochanterenabschnitt und Schaft einen Winkel von 130°.

Nach neueren Berichten aus der Anstalt, in der sich der Kleine befindet, läuft er jetzt ohne jede Unterstützung, wenn auch nicht so anhaltend wie andere Kinder und immer noch etwas unbehilflich, aber doch ganz sicher und auch im Freien längere Strecken. Besonders auffallend ist die Zunahme der Intelligenz, die darin ihren Grund hat, daß der Kleine durch seine größere Beweglichkeit mehr mit seiner Umgebung in Berührung kommt.

Die guten Erfolge in den beiden vorliegenden Fällen berechtigen zu dem Schlusse:

Ein Heilverfahren sollte bei der coxa vara immer versucht werden. Geeignet ist dazu allerdings nur eine Anstaltbehandlung. Durch ein konservatives Verfahren läßt sich, ohne daß an der Deformität selbst etwas geändert wird, bei beginnender coxa vara ein Stillstand des Prozesses, bei ausgebildeter Verbiegung eine wesentliche Besserung insofern erzielen, als die Beschwerden verschwinden, das sehr beeinträchtigte Gehvermögen wieder hergestellt wird.

Das radikale Verfahren einer Osteotomie verspricht gerade in schweren Fällen günstige Erfolge, so daß selbst von Heilung gesprochen werden kann. Nicht außer Acht zu lassen ist dabei die Zunahme der Intelligenz bei der eingetretenen Bewegungsfreiheit, wie dies bei unserem zweiten Falle so deutlich zu erkennen ist.

Diese Erfahrung deckt sich auch mit der, an anderen Fällen von coxa vara, die in der Erlanger Klinik zur Behandlung kamen, gemachten Beobachtung, und stimmt mit den Berichten aus anderen Kliniken überein.

Aber nicht nur im Kindesalter soll der Schenkelhalsverbiegung erfolgreich entgegengearbeitet werden, auch die coxa vara statica ist genau nach den vorgezeichneten Grundsätzen erfolgreich zu beeinflussen. Einige veröffentlichte Fälle lassen erkennen, dass sowohl durch konservative wie durch radikale Methode bei vorher arbeitsunfähigen jungen Leuten dauernde Erwerbsfähigkeit erreicht worden ist.

Röntgenbild I.

Röntgenbild IIa.

Röntgenbild IIb.

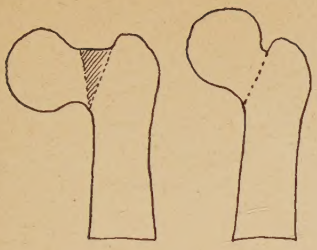

Kraske.

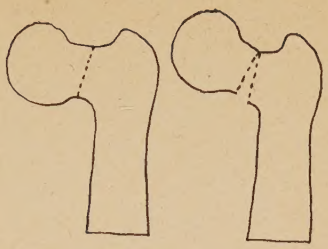

Büdinger.

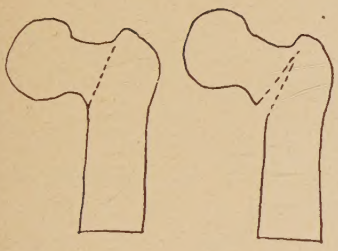

Hofmeister.

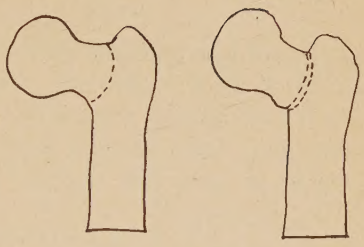

Codivilla.

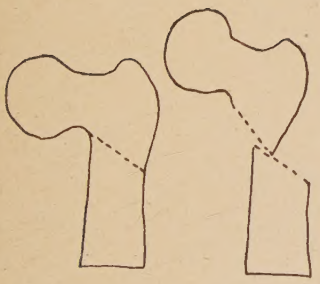

Hoffa.

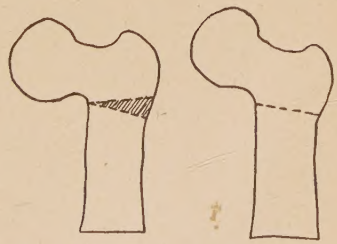

Hoffa.

Schematische Darstellung der einzelnen Operationsmethoden am proximalen Femurende bei coxa vara (nach Helbing).

# Lebenslauf.

Michael Röttinger, Sohn des verstorbenen kgl. Oberlandesgerichtsrat Wolfgang Röttinger, wurde im Jahre 1882 in Eltmann geboren, besuchte die Mittelschule in Erlangen, absolvierte daselbst im Jahre 1902, studierte Medizin und bestand das medizinische Staatsexamen vor der hohen medizinischen Fakultät in Erlangen mit Note I am 11. Dezember 1907, war als Medizinalpraktikant und Assistenzarzt am Krankenhaus Ludwigshafen-R. tätig und befindet sich jetzt als praktischer Arzt in Mannheim.